Osteoma Osteoide de Calcáneo

Ablación Percutánea por Radiofrecuencia

Autores: Migues A, Velan O, Solari G, Pace G, Slullitel G.

Sector Cirugía de Pie y Tobillo - Instituto de Ortopedia y Traumatología "Carlos E. Ottolenghi"

Servicio de Diagnóstico por Imágenes

Hospital Italiano de Buenos Aires

Introducción:

El osteoma osteoide es un tumor benigno, usualmente diagnosticado en niños y adultos jóvenes. El fémur y la tibia constituyen la localización más frecuente, siendo la afectación del pie una forma de presentación poco habitual y difícil de diagnosticar [1,6].

El tratamiento tradicional de esta lesión es la resección quirúrgica del nido, resultando a veces difícil la identificación intraoperatoria del tumor. A su vez puede ser necesario remover una excesiva cantidad de hueso para asegurar una adecuada resección.

Un método desarrollado en los últimos años para su tratamiento consiste en la ablación percutánea utilizando radiofrecuencia (Fig. 4).

Reporte de caso:

Un paciente de 39 años refirió en la consulta un dolor subastragalino de 8 meses de evolución, sin antecedente traumático. La radiografía no mostró alteraciones patológicas (Fig. 1) y la sintomatología persisitió luego de realizar diferentes tratamientos conservadores. Ante la cronicidad de los síntomas se solicitó una RMI que evidenció una lesión compatible con osteoma osteoide en el calcáneo derecho (Fig. 2). Se indicó una punción bajo tomografía computada y ante el diagnóstico histológico de osteoma osteoide, se decidió realizar su ablación utilizando radiofrecuencia (Fig. 3). A los dos años de seguimiento el paciente se encuentra asintomático.

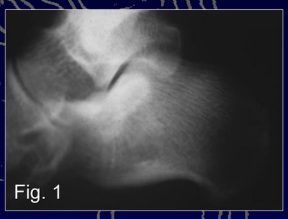

Fig. 1

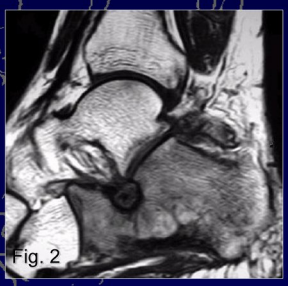

Fig. 2

Fig. 3

Discusión

La localización del osteoma osteoide en pie y tobillo resulta poco frecuente y se caracteriza por un retraso en su diagnóstico. Esto se debe a que su ubicación yuxtaarticular genera una sintomatología inespecífica y no muestra su imágen característica en los estudios por imágenes[1,6].

A pesar de que la resección quirúrgica continúa siendo el tratamiento tradicional, han sido descriptos métodos percutáneos como alternativas terapéuticas [2,3,4,5].

Los trabajos reportados en la literatura con estas técnicas resultan escasos, evidenciando un alto porcentaje de eficacia, baja tasa de recurrencias y aisladas complicaciones [3,5].

En el caso presentado la ablación percutánea por radiofrecuencia resultó un método seguro y eficaz para el tratamiento del osteoma osteoide, ofreciendo una alternativa válida para el tratamiento de esta lesión.

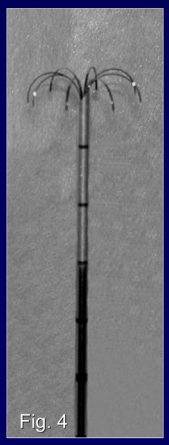

Fig. 4

Referencias

1. Barca F, Letti Acciaro A, Spina V: Intra-articular osteoid osteoma of the lower extremity: diagnostic problems. Foot Ankle Int 23:264-267,2002.
2. Barei DP, Moreau G, Scarborough MT, Neel MD: Percutaneous radiofrequency ablation of osteoid osteoma. Clin Orthop 373:115-124,2000.
3. Lindner LJ, Ozaki T, Roedl R, Gosheger G, Winkelmann W, Wörtler K:Percutaneous radiofrequency ablation in osteoid osteoma. J Bone Joint Surg 83-B:391-396,2001.
4. Muscolo DL, Velan O, Pineda Acero G, Ayerza MA, Calabrese ME, Santini Araujo E: Osteoid osteoma of the hip. Percutaneous resection guided by computed tomography. Clin Orthop 310: 170-175,1995.
5. Rosenthal DI, Hornicek FJ, Wolfe MW, Jennings LC, Gebhardt MC, Mankin HJ: Percutaneous radiofrequency coagulation of osteoid osteoma compared with operative treatment. J Bone Joint Surg 80-A: 815-821,1998.
6. Shereff MJ, Cullivan WT, Johnson KA: Osteoid-Osteoma of the foot. J Bone Joint Surg 65-A:638-641,1983.